精巣上体炎を合併した人工弁性感染性心内膜炎の1例

宮脇　規壽[1)]，太田　龍一[2)]，笠　　芳紀[2)]，服部　修三[3)]

要　旨：感染性心内膜炎は弁膜や心内膜，大血管内膜に細菌集簇を含む疣贅を形成し，菌血症，血管塞栓，心障害などの多彩な臨床症状を呈する疾患である。今回，血液培養でMSSAが検出された精巣上体炎に対して，抗生剤治療で症状改善した1週間後に，再度発熱，意識障害，精巣の痛みを呈した感染性心内膜炎の1例を経験したので報告する。感染性心内膜炎は多くの合併症を引き起こし，致死的となる。そのため，感染性心内膜炎を積極的に疑い，早期に抗生剤治療を開始し，外科的治療を必要とする場合には専門病院に紹介することが求められる。

キーワード：人工弁性感染性心内膜炎，敗血症性塞栓性精巣上体炎，精巣上体炎による菌血症性心内膜炎，メチシリン感性黄色ブドウ球菌（MSSA）

（雲南市立病院医学雑誌　2019; 15(1)）

はじめに

感染性心内膜炎（infective endocarditis，以下，IE）は，弁膜や心内膜，大血管内膜に細菌集簇を含む疣贅を形成し，菌血症，血管塞栓，心障害などの多彩な臨床症状を呈する。有病率は，一般的に，17~62人/100万/年とされている[1)]。60歳以上の患者が半分以上であるが，平均年齢が67歳と1970年代から徐々に増加傾向にある[2)]。リスク因子としては，60歳以上，男性の他，心臓のリスク因子（器質的心疾患，弁疾患，先天性心疾患，人工弁，IEの既往，血管内デバイスの留置）とその他のリスク因子（経静脈的薬剤投与，静脈留置針，口腔ケア不足や歯科領域の感染または外科処置の既往，透析，HIV感染などの免疫不全）がある[2)]。感染性心内膜炎は多彩な臨床症状を呈し，急性進行性の感染を示すものと，微熱と非特異的な症状を伴う亜急性，または慢性のものがある。臨床症状としては，発熱が最も多く，心雑音，塞栓症状，Osler結節，点状出血，Janeway発疹，脾腫など多彩である[3)]。発熱があり，心臓やその他のリスク因子などがある場合はIEを疑う必要があるとされている。診断に重要な検査は血液培養と心臓超音波検査である[4)]。治療は，基本的には抗菌薬治療だが，弁の逆流による心不全，全身への塞栓症，感染コントロールが困難な場合は外科的治療を必要とするとされている。

今回，雲南市立病院において，原因不明の発熱と手掌・足底の皮疹と眼瞼の点状出血から感染性心内膜炎の診断に至った左精巣上体炎を合併した人工弁性感染

[1)] 路姫赤十字病院，[2)] 雲南市立病院内科・地域ケア科，[3)] 雲南市立病院内科
著者連絡先：宮脇規壽　姫路赤十字病院〔〒670-8540　兵庫県姫路市下手野1-12-1〕
E-mail: hospital-soumu@city.unnan.shimane.jp
（受付日：2018年10月9日，受理日：2019年3月1日，印刷日：2023年1月31日）

性心内膜炎の症例を経験した。前医で抗生剤の処方をされていたため，精巣上体炎が原発か二次性かを判断できなかったため，診断に苦慮した。

症　　例

71歳男性。

主訴：発熱，悪寒，意識障害。

既往歴：大動脈弁置換後（機械弁），胸部大動脈瘤術後，ヘルペス脳炎，高血圧，高尿酸血症，高コレステロール血症，尿管結石。

内服歴：ワルファリン，ロスバスタチン，ランソプラゾール，アロプリノール，レベチラセタム

病歴：発熱，悪寒で近医を受診し抗生剤を処方され一時解熱していたが，3日後に再度，発熱，悪寒が出現した。悪寒を伴う発熱の原因精査，加療目的で当院に入院し，経過中に陰嚢腫大が判明し，精巣上体炎の診断に至った。入院7日目に心臓超音波検査を施行し，大動脈の機械弁より弁周囲漏出を認めたが，疣贅は指摘できなかった。入院時の血液培養でメチシリン感性黄色ブドウ球菌（methicillin-sensitive *Staphylococcus aureus*，以下，MSSA）が検出されたが，尿培養では菌は検出されなかった。9日間の抗生剤点滴加療で症状軽快したため，7日間の抗生剤内服処方を追加し入院10日目で退院としていた。退院後11日（再入院前日）までは特に症状なく過ごしていたが，退院12日後，抗生剤治療終了6日後の14時頃より徐々に意思疎通が困難になり，再度発熱，悪寒が出現した。その他の症状は認めなかったが，妻が心配し，17時頃に当院を受診した。来院時バイタルサインは，体温40.0度，血圧143/80mmHg，脈拍116bpm，SpO2 93%（室内気），呼吸数24回/分であった。身体診察上，項部硬直，明らかな神経学的所見，心雑音は認めず，左精巣の腫脹と発赤が見られ，左精巣上体炎の影響と考えた。入院時の検査結果では，炎症所見は認めなかった（**表1**）。

入院翌日の朝から右手掌，右足底に無痛性の小赤色班，左眼球結膜に点状出血が出現した（**図1**）。38度以上の発熱，前回の入院時の血液培養でMSSAが検出されていること，大動脈弁置換術の既往から感染性心内膜炎を疑った。心臓超音波検査を施行し，大動脈の機械弁より２ヶ所の弁周囲漏出を認め，感染性心内膜炎と診断し，バンコマイシン（以下，VCM）1g×2回/日を開始した。入院翌日の血液検査では，白血球増加（10,200/μl），CRP上昇（10.74mg/dl）を認め（**表1**），入院当日に採取した血液培養2セット中2セットからブドウ球菌と思われるグラム陽性球菌が検出され，後にMSSAと判明した。血液培養提出後24時間以内にブド

表1　入院時検査所見

入院時血算		入院時生化学			入院翌日血算	
WBC	9000 /μl	Alb	3.9 g/dl		WBC	10200 /μl
RBC	432万 /μl	総ビリルビン	0.8 mg/dl		RBC	414万 /μl
Hb	13.3 g/dl	直接ビリルビン	0.2 mg/dl		Hb	13.3 g/dl
Hct	40.8 %	AST	34 IU/L		Hct	40.8 %
MCV	94.5 Fl	ALT	24 IU/L		MCV	94.5 Fl
MCH	30.7 Pg	ALP	307 IU/L		MCH	30.7 Pg
MCHC	32.5 g/dl	γ-GTP	81 IU/L		MCHC	32.5 g/dl
RDW	15.1 %	ChE	264 IU/L		RDW	15.1 %
血小板数	168000 /μl	LDH	353 IU/L		血小板数	168000 /μl
MPV	8.0	AMY	142 IU/L		MPV	8.0
凝固	凝固	BUN	17 mg/dl			
PT	14.3 %	Cr	0.74 mg/dl		生化学	
PT-INR	3.76	Na	139 mEq/L		CRP	10.74
APTT	46.0 Sec	K	3.4 mEq/L			
		Cl	103 mEq/L			
尿検査		CK	58 IU/L			
尿白血球	(-)	CRP	0.51 mg/dl			
亜硝酸塩	(-)	プロカルシトニン	0.24 ng/ml			
尿蛋白	(-)					
尿中ビリルビン	(-)	髄液				
尿中ケトン体	(-)	細胞数	2 /μl			
細菌	細菌	赤血球	1~4 /HPF			
		白血球	1未満 /HPF			
		蛋白	53 mg/dl			
		糖	52 mg/dl			
		クロール	125.3 mEq/L			

図1　入院翌日出現した右足底の無痛性小赤色斑

図2　入院翌日出現した右手掌の無痛性小赤色斑

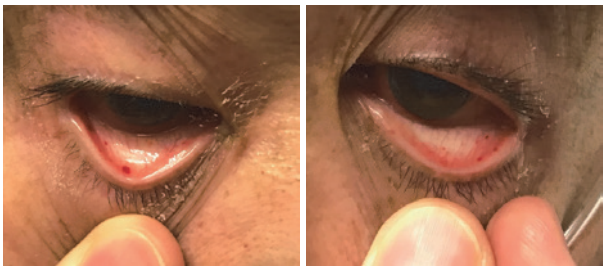

図3　入院翌日出現した左眼球結膜の点状出血

ウ球菌が検出されたため，弁置換を行なった病院へ緊急転院搬送とした。

転院先高次病院では，感染性心内膜炎と診断したが，疣贅の部位が不明で，血行動態も致死的に不安定ではないと判断し保存的治療が行われたが，翌日多発脳出血と感染瘤に伴うと考えられたくも膜下出血を併発し，転院3日目に死亡した。病理解剖は希望されず実施できなかった。

考　　察

IEは様々な合併症を引き起こし致死的となりうるため，リスク因子をもつ症例では積極的に疑い，速やかに適切な治療を開始することが重要である[5-10]。本症例では，前回の入院の際に血液培養からMSSAが検出され，心臓超音波検査でも大動脈人工弁より弁周囲漏出を認めていたが，経過中に陰嚢の炎症が見られ，精巣上体炎による敗血症と診断し，16日間の抗生剤治療で終了としていた。

通常，精巣上体炎は尿路感染かsexually transmitted diseases（STD）の病原体が尿路を通って波及するため，起因菌としては大腸菌，緑膿菌，淋菌，クラミジア，クレブシエラ，プロテウス菌が一般的であるが，黄色ブドウ球菌も検出されうる[11]。そのため，診断の際には尿検査，尿培養で病原体を特定することが重要であるが，今回の症例では前医で抗菌薬が処方されており，尿検査，尿培養から感染所見は認められていない。これらのことによって，尿培養陰性，血液培養でMSSA陽性ではあったが，IEの診断に難渋した。また，MSSAの菌血症の治療としては　セファゾリン点滴静注を血液培養が陰性化してから14日間継続することが推奨されている[12]。しかし，今回の症例は，発熱後9日間の抗生剤点滴加療で症状が軽快していたため，精巣上体炎の診断で7日間の追加内服加療に切り替えた。持続菌血症の可能性が選択枝の一つとして考慮されるべきだったかもしれない。

また，今回のエピソードは，初回入院時から敗血症性塞栓症による精巣上体炎であったとも考えられる。塞栓症状はIEの13~44％に見られ，ほとんどの場合，IEの症状に先行して塞栓症状が見られ，左心系のIEであれば全身への塞栓症状が起こりうるとされている[13]。しかし，精巣に塞栓症をきたした事例は少なく，その特徴は不明である。本症例が精巣上体炎の菌血症による感染性心内膜炎か精巣上体に敗血症性塞栓を起こしたかは判断困難である。

ま　と　め

精巣上体炎の所見を呈した反復する菌血症例で，大動脈人工弁置換後の敗血症，血液培養でのMSSAの検出，弁周囲漏出所見から人工弁性感染性心内膜炎と診断するに至った症例を経験した。また，事前に抗菌薬を投与されていたために，感染性心内膜炎の診断に難渋した。MSSAの菌血症を認めた場合は，抗生剤治療導入後は血液培養の陰性化を確認することと感染性心内膜炎の診断を進め，診断後は遅滞なく治療を開始することが重要であることを再確認できた。

本報告に開示すべき利益相反はない。

参考文献

1）Mylonakis E, Calderwood SB. Infective endocarditis in adults. N Engl J Med. 2001;345:1318-1330.

2）Hill EE, Herijgers P, Claus P, et al. Infective endocarditis: changing epidemiology and predictors of 6-month mortality: a prospective cohort study. Eur Heart J. 2007;28:196-203.

3）Wilson W, Taubert KA, Gewitz M, et al. Prevention of infective endocarditis. Circulation. 2007;116:1736-1754.

4）Cahill TJ. Infective endocarditis. Lancet. 2016;387:882.

5）Fukuda W, Daitoku K, Minakawa M, et al. Management of infective endocarditis with cerebral complications. Ann Thorac Cardiovasc Surg. 2014;20:229–236.

6）Wang A, Athan E, Pappas PA, et al. International Collaboration on Endocarditis-Prospective Cohort Study Investigators. Contemporary clinical profile and outcome of prosthetic valve endocarditis. JAMA. 2007;297:1354-1361.

7）Lalani T, Chu VH, Park LP, et al. International Collaboration on Endocarditis–Prospective Cohort Study Investigators. In-hospital and 1-year mortality in patients undergoing early surgery for prosthetic valve endocarditis. JAMA Intern Med. 2013; 173: 1495–1504.

8）Thuny F, Di Salvo G, Disalvo G, et al. Risk of embolism and death in infective endocarditis: prognostic value of echocardiography: a prospective multicenter study. Circulation. 2005;112:69-75.

9）Vilacosta I, Graupner C, San Roma JA, et al. Risk of embolization after institution of antibiotic therapy for infective endocarditis. J Am Coll Cardiol. 2002;39:1489-1495.

10）Reynolds HR, Jagen MA, Tunick PA, et al. Sensitivity of transthoracic versus transesophageal echocardiography for the detection of native valve vegetations in the modern era. J Am Soc Echocardiogr. 2003;16:67-70.

11）Pilatz A, Ceylan I, Schuppe HC, et.al. Experimental Escherichia coli epididymitis in rats: assessment of testicular involvement in a long-term follow-up. Andrologia. 2015;47:160-167.

12）Holland TL, Arnold C, Fowler VG Jr. Clinical management of Staphylococcus aureus bacteremia: a review. JAMA. 2014;312:1330-1341.

13）Steckelberg JM, Murphy JG, Ballard D, et al. Emboli in infective endocarditis: the prognostic value of echocardiography. Ann Intern Med. 1991;114:635-640.

A case of prosthetic valve endocarditis complicated by *Staphylococcus epididymitis*

Norihisa Miyawaki[1], Ryuichi Ohta[2], Yoshinori Ryu[2], Shuzo Hattori[2]

Abstract: Infective endocarditis（IE）is a disease which exhibit various symptoms such as bacteremia, embolism, heart failure due to vegetation in valve-endocardial, or vascular intima. We reported a case of the patient with IE, presenting fever, unconsciousness and pain of testis after a week of treatment for epididymitis that MSSA was detected in the blood culture. IE causes many complications and death. For that reason, we should aggressively suspect patients of IE, and start antibiotic treatment as soon as possible. If surgical therapy is needed, we should introduce patients to expert hospital of IE.

Key words: prosthetic valve endocarditis; epididymitis due to septic embolism; endocarditis induced bacteremia caused by bacterial epididymitis; methicillin-sensitive *Staphylococcus epididymitis*（MSSA）

[1] Japanese Red Cross Society Himeji hospital, [2] Department of internal medicine, Department of community care, Unnan City Hospital, [3] Department of internal medicine, Unnan City Hospital
First author: Norihisa Miyawaki, Japanese Red Cross Society Himeji hospital〔1-12-1 Shimoteno-cho, Himeji, Hyogo 670-8540, JAPAN〕
Telephone: 079-294-2251 / Fax: 079-296-4050
E-mail: hospital-soumu@city.unnan.shimane.jp
Corresponding author: Ryuichi Ohta, Department of internal medicine, Unnan City Hospital〔96-1 Daito-cho Iida, Unnan, Shimane 699-1221, JAPAN〕
Telephone: 0854-47-7500 / Fax: 0854-47-7501
E-Mail: ryuichiohta0120@gmail.com