# 先行する蕁麻疹様皮疹を呈し，診断に難渋した膿胸の1例

髙梨　菜穂[1)]，太田　龍一[2)]，笠　　芳紀[2)]，
坂口　公太[2)]，大藤　　聡[3)]，服部　修三[4)]

**要　旨**：膿胸は肺炎や縦隔炎などの感染症，また結核に対する胸郭形成術に合併して発症することがあると言われている。今回，70年以上前の胸郭形成術後に膿胸を発症した一例を経験した。先行して上肢，体幹に蕁麻疹様皮疹，および全身に関節痛を認め，膠原病との鑑別に難渋した。敗血症において蕁麻疹様皮疹は先行する症状として知られているが，その出現頻度やメカニズムは明らかになっておらず，敗血症の早期診断に有用な所見と考えたためここに報告する。

**キーワード**：膿胸，蕁麻疹様皮疹，敗血症

（雲南市立病院医学雑誌　2019; 15(1)）

## はじめに

膿胸は一般的に先行する肺炎や縦隔炎から胸腔内に感染をきたすと言われている。また胸部手術も膿胸のリスクと言われている。結核に対する胸郭形成術は結核菌の増殖を抑制するために施行されていたが，術後に胸腔内に死腔を生ずるため細菌，特に嫌気性菌が増殖しやすく膿胸を来たすリスクとなる。結核の薬物治療の進歩に従って，現在は行われていない術式である。膿胸の重症度は様々であり，軽微な発熱から敗血症性ショックを呈するものまで多様な病態がある。治療は重症度に応じて異なるが，抗菌薬のみではコントロール不良なものは外科的な掻破術を必要とする。

敗血症を示唆する所見は非特異的なものが多く，発熱や呼吸数をはじめとするバイタルサインが重要な手がかりとなる。特に感染臓器が特定困難な場合，敗血症の診断が遅れ，予後に影響することも多い。今回不明熱を主訴に当院を受診した患者が体幹から四肢に皮疹を生じ，敗血症を疑ったことで急性膿胸の診断に至った一例を経験した。不明熱，皮疹という症状から，血管炎をはじめとする膠原病疾患との鑑別を要した。感染症に対する抗菌薬治療と膠原病に対するステロイド治療は相反する治療であり，その鑑別を行うことは重要である。

## 症　　例

93歳　男性

主訴：発熱，悪寒

既往歴：結核（20代 胸郭形成術），一過性脳虚血発作，脳出血，慢性閉塞性肺疾患

内服歴：アムロジピン，バイアスピリン，オルメサルタン，リバーロキサバン。

[1)] 松江赤十字病院，[2)] 雲南市立病院内科・地域ケア科，[3)] 雲南市立病院皮膚科局，[4)] 雲南市立病院内科
著者連絡先：髙梨菜穂　松江赤十字病院〔〒690-8506 島根県松江市母衣町200〕
E-mail: hospital-soumu@city.unnan.shimane.jp
責任著者連絡先：太田龍一　雲南市立病院内科〔〒699-1221　雲南市大東町飯田96-1〕
TEL: 0854-47-7500/　FAX：0854-47-7501
E-Mail: ryuichiohta0120@gmail.com
（受付日：2018年11月19日，受理日：2019年3月1日，印刷日：2023年1月31日）

生活歴：基礎的 ADLは自立。要支援2。息子と二人暮らし。

病歴：来院前日までは特記症状なく過ごしていた。来院日午後より発熱を生じ，当院救急外来を受診した。来院時バイタルサインは体温38.6℃，血圧145/72mmHg，脈拍84回/分，SpO2 98%，呼吸数22回/分（室内気）で意識は清明，身体所見上で特記すべき所見はなかった。血液・尿検査からは感染症や膠原病を示唆する所見はなかった（**表1**）。胸部単純X線検査で右葉間に胸水を認めた。気管支炎としてアンピシリン1500mg/day内服で外来通院していたが，発熱に加えて悪寒を生じたため熱源精査目的に入院とした。アンピシリンは一旦中止し，抗菌薬投与なしでの経過観察とした。入院3日目より体幹から四肢にかけて掻痒感を伴う皮疹，および肩，股関節，膝関節に大関節痛が出現した。皮疹は徐々に触知可能な紫斑となった。血管炎を疑い紫斑部分の皮膚生検を施行したが血管炎の所見はなく，蕁麻疹様皮疹の所見であった。抗核抗体およびANCAも陰性であった。入院6日目より頻呼吸，意識レベル低下を認め敗血症の可能性が考えられた。身体所見上は右下肺にholo crackle，右上腹部に自発痛を認めたが，圧痛はなかった。肝膿瘍や膿胸をはじめとした深部膿瘍の可能性を疑い造影CTを施行したところ右上葉と中葉間，また中葉と下葉間，および胸腔内に胸水貯留を認めた（**図1**）。膿胸を疑い，胸腔穿刺を行いドレナージを試みたが胸郭形成術による胸膜癒

表1　入院時検査所見

| 血算 | | 生化学 | |
|---|---|---|---|
| WBC（/μL） | 6000 | TP（g/dl） | 6.7 |
| 好中球（%） | 73.2 | Alb（g/dl） | 3.5 |
| リンパ球（%） | 13.6 | 総ビリルビン（mg/dl） | 0.7 |
| 単球（%） | 11.0 | AST（IU/l） | 22 |
| 好酸球（%） | 1.9 | ALT（IU/l） | 13 |
| 好塩基球（%） | 0.3 | ALP（IU/l）（IU/l） | 258 |
| RBC（/μL） | 364万 | γ-GTP（IU/l） | 18 |
| Hb（g/dl） | 10.7 | ChE（IU/l） | 117 |
| Hct（%） | 33.0 | LDH（IU/l） | 204 |
| MCV（fl） | 90.7 | BUN（mg/dl） | 13.1 |
| MCHC（g/dl） | 32.5 | Cre（mg/dl） | 0.90 |
| RDW（%） | 14.6 | Na（mEq/L） | 139 |
| 血小板数（/μL） | 154000 | K（mEq/L） | 4.1 |
| MPV | 8.4 | Cl（mEq/L） | 106 |
| 赤沈(1h)　（mm） | 42 | CK（IU/l） | 54 |
| 凝固 | | CRP（mg/dl） | 1.35 |
| PT（%） | 45.3 | | |
| PT-INR | 1.51 | TSH（μU/ml） | 0.31 |
| APTT（sec.） | 40.0 | Free T4（ng/dl） | 1.0 |
| 尿検査 | | | |
| 尿白血球 | (2+) | 抗核抗体（倍） | <40 |
| 亜硝酸塩 | (-) | PR3-ANCA（U/ml） | <1.0 |
| 尿蛋白 | (-) | MPO-ANCA（U/ml） | <1.0 |
| 尿中ビリルビン | (-) | HTLV-1 | (-) |
| 尿中ケトン体 | (-) | | |
| 細菌 | (2+) | | |

表2　喀痰から培養された*Enterobacter cloacae*の薬剤感受性

| ABPC | PIPC | CEZ | CTM | CTX | CPZ | CAZ | CPR | CMZ | CFPM |
|---|---|---|---|---|---|---|---|---|---|
| I=16 | S≦16 | R>16 | R>16 | S≦1 | S≦16 | S≦4 | S≦8 | R>32 | S≦8 |
| CZOP | CCL | CPDX | CFPN | FMOX | IPM | MEPM | CVA/AMPC | SBT/CPZ | AZT |
| S≦8 | R>16 | S≦2 | S=1 | I=32 | S≦1 | S≦1 | R>16 | S≦16 | R>8 |
| AMK | TOB | GM | MINO | CP | LVFX | CPFX | ST | FOM | TAZ/PIPC |
| S≦16 | S≦4 | S≦4 | S≦4 | S≦8 | S≦2 | S≦1 | S≦0.5 | S≦4 | S≦16 |

着が激しくドレナージは困難であった。粘調度の高い混濁した胸水を0.5ml採取し，グラム染色したところ多核白血球，グラム陽性球菌を認めた。細菌培養は陰性であった。膿胸と診断し，上気道常在菌，嫌気性菌をカバー目的にアンピシリン/スルバクタム9g/dayで加療を開始したが，喀痰培養から*Enterobacter cloacae*が検出されたためピペラシリン/タゾバクタム13.5g/dayに変更した（**表2**）。変更後，37～38℃台の発熱は持続したが全身状態は改善傾向を認め，入院14日目に右肺のcrackleは消失した。胸部単純X線上も葉間胸水の減少を認めた（**図2**）。入院18日目にスルファメトキサゾールトリメトプリム4g/day内服に変更，悪化なく経過し解熱を得た。経過は良好で入院32日目に自宅退院となった。

## 考　　察

本症例では熱源がはっきりしないところで蕁麻疹様皮疹が出現した。皮疹の原因として薬剤性の可能性をまず考えたが，蕁麻疹出現時にはアンピシリン内服は中止して数日経過しており，当時内服していたのはアムロジピン，バイアスピリン，オルメサルタンメドキソミル，リバーロキサバンなど発症以前から内服していたものであったため，薬疹の可能性は低いと思われた。蕁麻疹様皮疹が出現して3日後に敗血症様症状を認めたことから皮疹が敗血症の前駆症状である可能性を考えここに考察する。

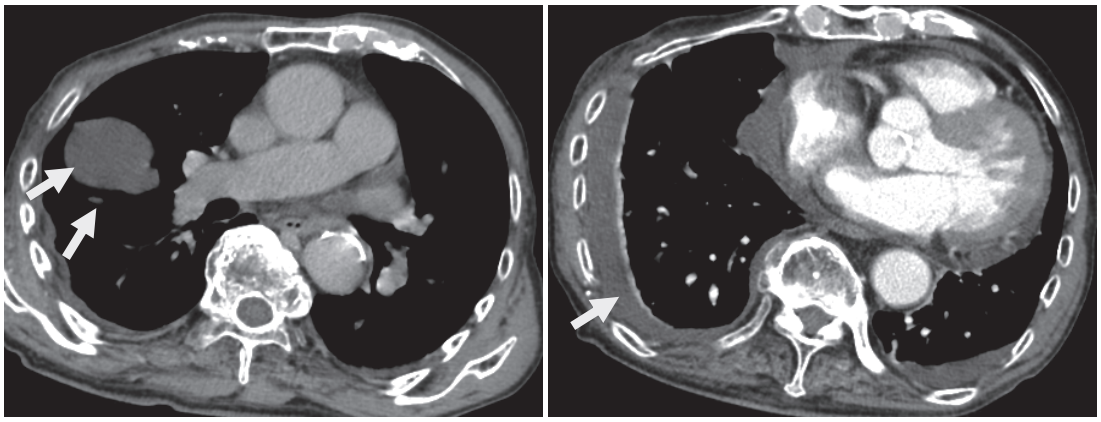

図1　胸部造影CT像：入院6日目，（A）葉間への胸水貯留，（B）胸腔への胸水貯留

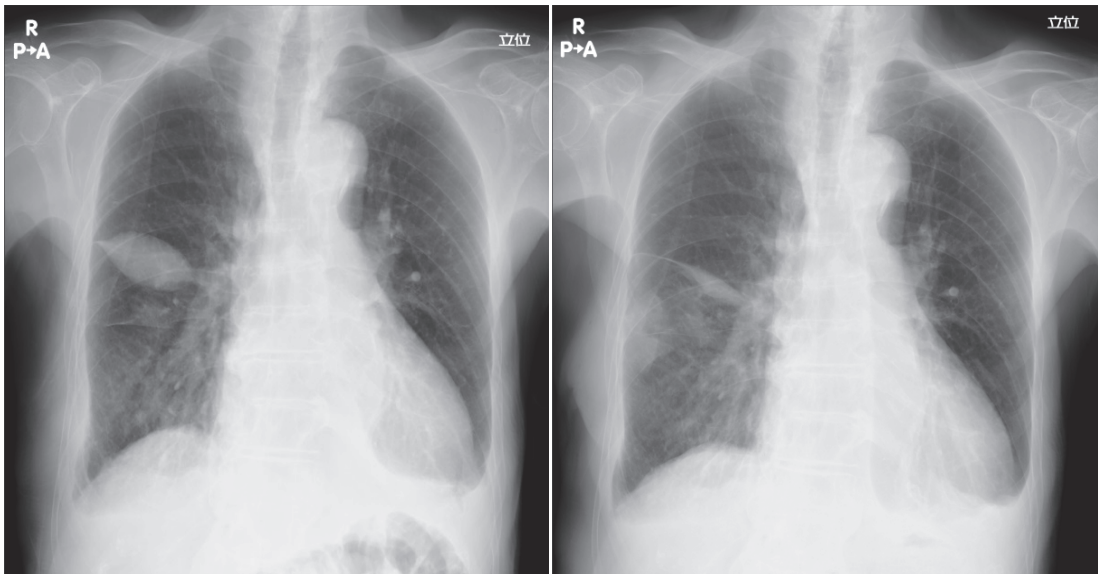


図2　胸部X線像：（A）入院13日目

敗血症において，皮疹は初期症状の1つとなる可能性が指摘されている。皮疹が生じる機序は明らかにはなっていないが，敗血症に伴う凝固因子活性化による血栓性血管炎（thrombotic vasculopathy）が皮疹を惹起すると言われている。病理学的には播種性血管内凝固，細菌のエンドトキシンや炎症細胞メディエーターによる血管壁の直接障害，免疫複合体に対する過敏反応，また感染臓器からの塞栓性物質などの機序で血栓性血管炎が起きるという報告がある。[1] このように敗血症に起因する血管炎は敗血症性血管炎（septic vasculitis）と言われている。確定診断は皮膚生検であり，100%の敗血症患者に血栓を認めたとの報告がある。leukocytoclastic vasculitisやnecrotic vasculitisなど血管炎に特徴的な症状は認めないことも多い。[2]

今回診断において難渋したのは，発熱の原因が感染症なのか膠原病なのか鑑別が困難であったことだった。膠原病に対するステロイドはプロスタグランディン抑制作用やTNF-α等の炎症性サイトカインを抑制することで抗炎症作用を有する。しかし炎症性サイトカインの抑制により同時に免疫応答も抑制してしまうことや，T細胞受容体シグナルを抑制することから，感染症に対して投与すると病勢を悪化させる恐れがある。[3] 本症例は感染臓器がなかなか特定できず，また発熱，皮疹，関節痛といった膠原病にも似た症状が出現したため診断に難渋した。

本症例のように掻痒感を伴う全身性皮疹を呈する膠原病は，一般的には皮膚筋炎や好酸球性多発血管炎性肉芽腫症，蕁麻疹様血管炎が挙げられる。特に皮膚筋炎は多彩な皮膚症状を呈するため，最後まで鑑別として考えておく必要がある。皮膚筋炎で特徴的な症状は，Gottron徴候やGottron丘疹（肘頭や膝蓋などの関節伸側に生じる角化性紅斑及び両手関節背面の扁平隆起性丘疹），ヘリオトロープ疹（上眼瞼に浮腫性紫紅色斑）がよく知られており，皮膚症状の約67%を占めると報告されている。[4] その他特徴的な所見としてショール徴候（頚部から胸部～上背部に掻痒の強いびまん性浮腫性紅斑）が知られている。[5] 頻度は少ないが，網状皮斑（5.5%），紅皮症（5.5%），紫斑（2.75%），まれだが蕁麻疹，蕁麻疹様血管炎が見られることもあり，非常に多彩な皮膚症状を呈することを念頭に置かなければならない。

本症例では抗核抗体やANCAが陰性であることや病理検査においても血管炎像が見られなかったこと，また発熱はあったものの全身状態は比較的良好であったことから，経過をみていたところ頻呼吸，意識レベルの低下から敗血症への進展が考えられ，同時に右上腹部痛が出現した。右上腹部痛というと肝膿瘍や胆嚢炎など肝胆道系の炎症を想起することが多いが，膿胸や脊髄炎，腎盂腎炎なども右上腹部痛を来たすことがあると言われている。[6] 本症例では肝膿瘍や膿胸，腎膿瘍など深部膿瘍を疑い，造影CTを施行し診断に至ることができた。身体所見の経過を追っていくことが診断に結びつき，有効な治療が実施できた一例であった。

## ま　と　め

皮疹は敗血症の初期症状として知られており，敗血症の早期診断の手がかりとなる可能性がある。身体診察所見の推移を丁寧に観察することの重要性が示唆された。

本報告に開示すべき利益相反はない。

## 参 考 文 献


１）Tomasini C. Septic vasculitis and vasculopathy in some infectious emergencies: the perspective of the histopathologist. G Ital Dermatol Venereol. 2015;150:73-85.

２）Delgado-Jiménez Y, Fraga J, Requena C, et al. Acute bacterial septic vasculopathy. Int J Dermatol. 2013;52:1071-1080.

３）大島久二，牛窪真理，遠藤隆太，ほか．膠原病・リウマチ性疾患の治療の現状と展望．日内会誌．2011;100 : 2881-2887.

４）Ortigosa LC, Reis VM. Dermatomyositis: analysis of 109 patients surveyed at the Hospital das Clínicas（HCFMUSP）, São Paulo, Brazil, Brasil. An Bras Dermatol. 2014;89:719–727.

５）下田由莉江．全身疾患と皮膚症状　膠原病の皮膚症状　杏林医誌．2018;49:151-154.

６）Cheyne G, Runau F, Lloyd DM. Right upper quadrant pain and raised alkaline phosphatase is not always a hepatobiliary problem. Ann R Coll Surg Engl. 2014;96:118E-120E.

# A case of empyema preceded by urticarial rash

Nao Takanashi[1)], Ryuichi Ohta[2)], Yoshinori Ryu[2)], Kota Sakaguchi[2)], Satoshi Ofuji[3)], Shuzo Hattori[4)]

**Abstract:** Empyema occurs secondarily from pneumonia, mediastinitis and postoperatively such as thoracoplasty for tuberculosis. We report the case of a 93-year old man who diagnosed as empyema after thoracoplasty over 70 years ago. As we follow, the patient presented urticarial rash at upper limbs and abdomen, and arthralgia, which resembled collagen disease. Urticarial rash is known for precede symptom of sepsis, but there is no evident percentage. Importance of skin symptoms for early diagnosis for sepsis was suggested.

**Key words:** empyema, urticarial rash, sepsis

[1)] Medical administration bureau, Matsue Red Cross Hospital, [2)] Department of internal medicine, Department of community care, Unnan City Hospital, [3)] Department of dermatology, Unnan City Hospital, [4)] Department of internal medicine, Unnan City Hospital

First author: Nao Takanashi, Medical administration bureau, Matsue Red Cross Hospital〔200 Horo-machi, Matsue, Shimane 690-8506, JAPAN〕

E-mail: naotakanashi@blue.ocn.ne.jp; hospital-soumu@city.unnan.shimane.jp

Corresponding author: Ryuichi Ohta, Department of internal medicine, Unnan City Hospital〔96-1 Daito-cho Iida, Unnan, Shimane 699-1221, JAPAN〕

Telephone: 0854-43-2390 / Fax: 0854-43-2398

E-Mail: ryuichiohta0120@gmail.com